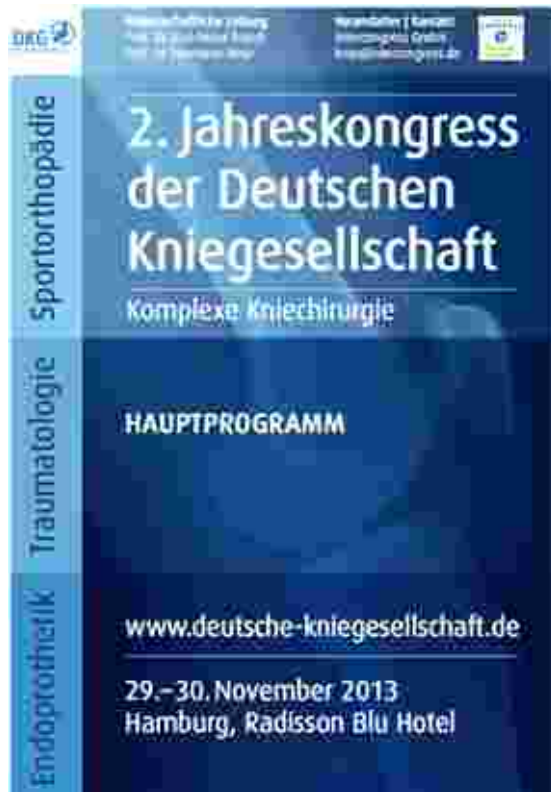



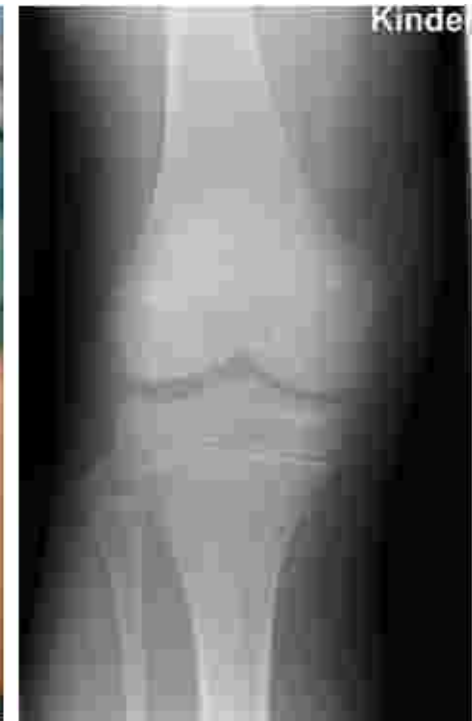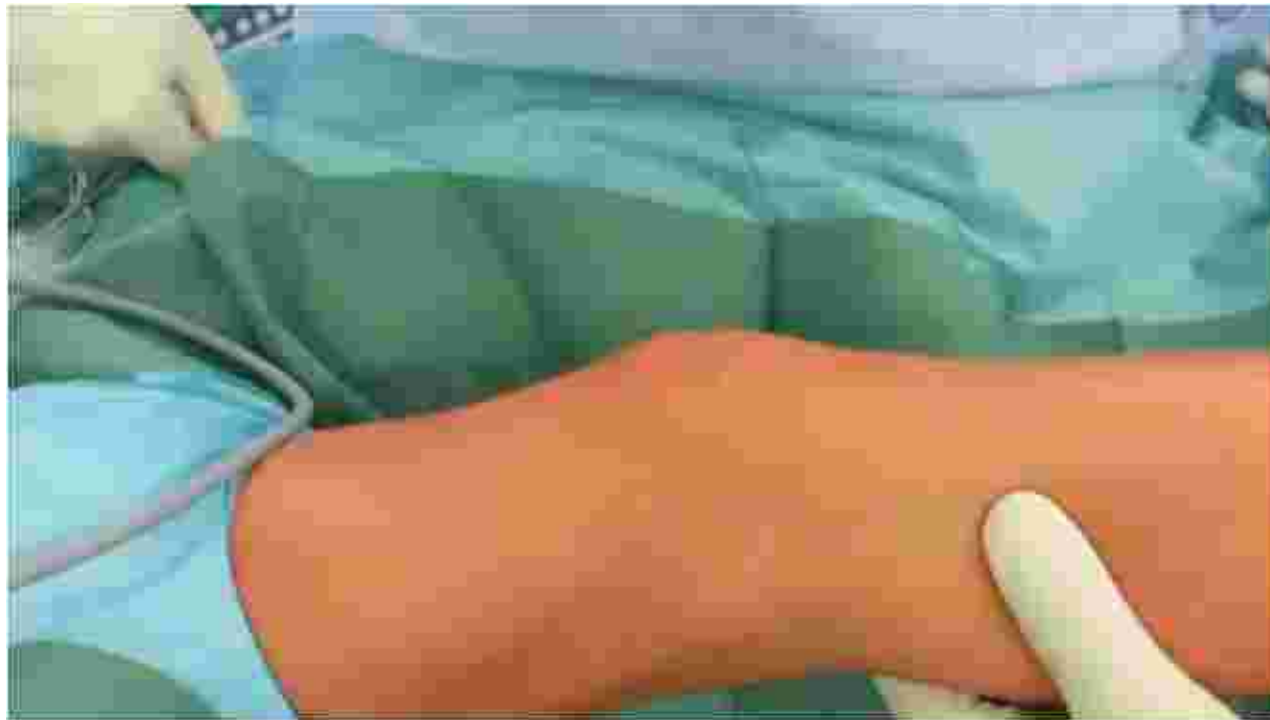## Die Kreuzbandruptur im Wachstumsalter

Stefan Hinterwimmer

[www.sportsclinicgermany.com](http://www.sportsclinicgermany.com)



# VKB-Ruptur bei Kindern



# Die Kreuzbandruptur im Wachstumsalter...

- betrifft meist das VKB (avulsiv oder intraligamentär)
- ist nicht selten
- ist nicht einfach zu diagnostizieren
- sollte zeitnah adressiert werden
- führt ohne OP zu Folgeschäden
- birgt Risiken bei der Rekonstruktion
- wird kontrovers diskutiert



## ...betrifft meist das VKB

HKB:

- HKB-Verletzung im Wachstumsalter sehr rar

*Kwon et al., Orthopedics 2011*

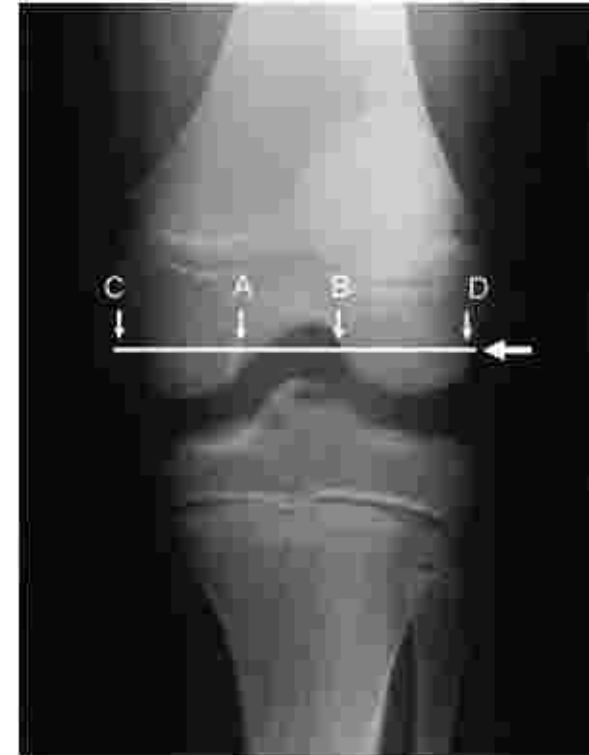*Kocher et al., J Pediatr Orthop. 2012*

VKB: Avulsions- vs. intralig. Rupturen

- Warum einmal so und einmal so?

„.....,those with midsubstance ACL injuries had a significantly narrower notch index than those with tibial spine fractures.“

*Kocher et al., Pediatr. Orthop. 2004*



## ...ist nicht selten

- kindliche VKB-Verletzungen: 0.5 - 3% aller Altersgruppen

*Maffulli et al., Surgeon. 2012*

- ca. 2.000 kindliche VKB-Rupturen/Jahr in Deutschland

*INEK 2007*

- 1/3 Versicherungsansprüche v. kindl. Knieverletzungen

*Shea et al., J Pediatr. Orthop. 2004*

- Umfrage ACL study group: 5.8 VKB-Rupturen/Jahr

*Kocher et al., J Pediatr. Orthop. 2002*

- kindl. Kniegelenksergüsse: 47% VKB-Rupturen

*Stanitski et al., J Pediatr. Orthop. 1993*



# ...ist nicht einfach zu diagnostizieren

- erschwerte Untersuchungsbedingungen bei Kindern
  - Hämarthros
  - niedrigere Schmerzschwelle

*Kocher et al., Am J Sport Med 2001*

- Physiologische Laxizität  
(bis 8mm Lachman bei 21pounds Zugkraft)

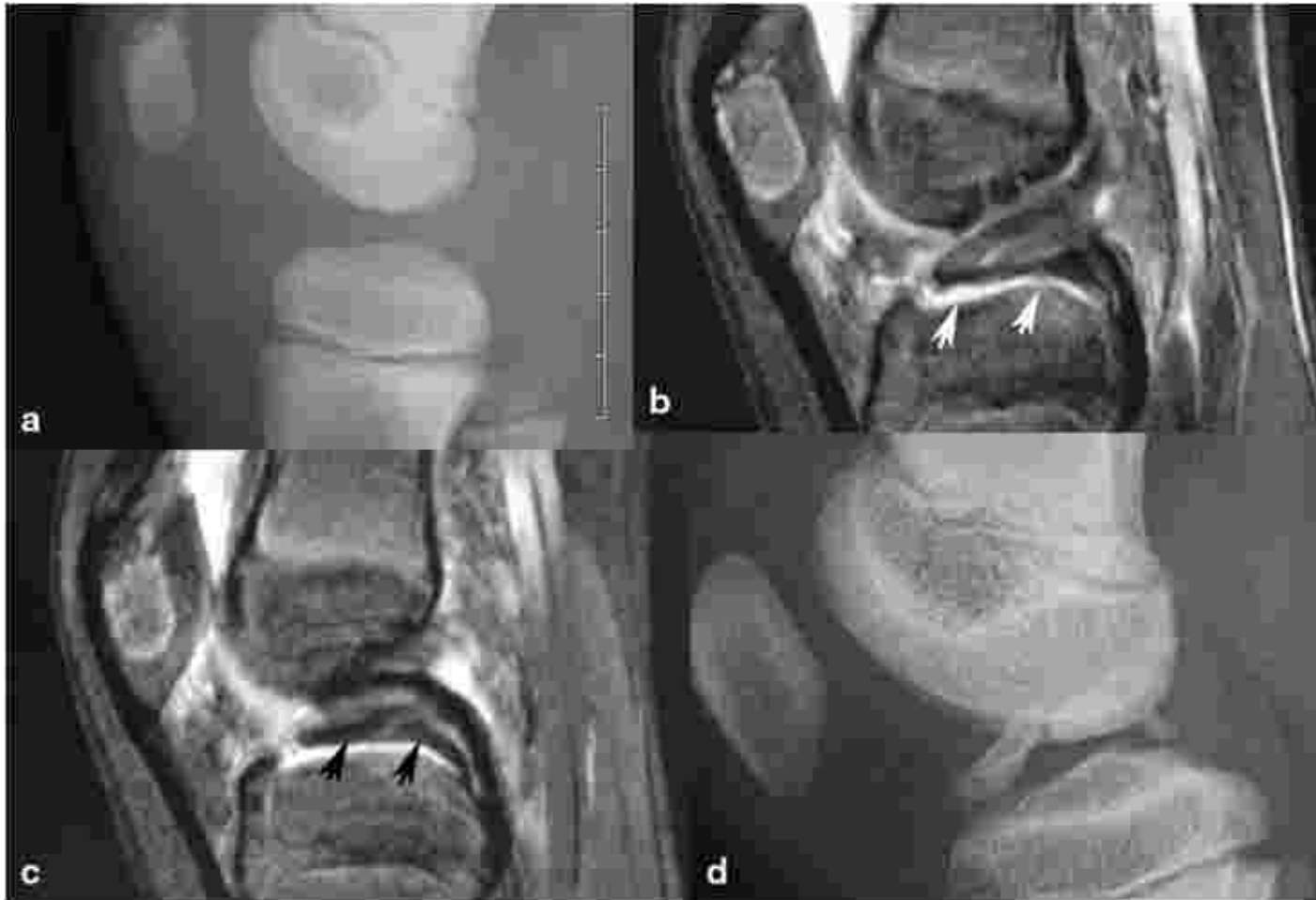
*Baxter, Journal of Pediatric Orthopedics 1988*

- Cave: rein kartilaginäre VKB-Avulsions-Ausrisse
  - im initialen Röntgen ggf. nicht sichtbar

*Chotel et al., KSSTA 2013*



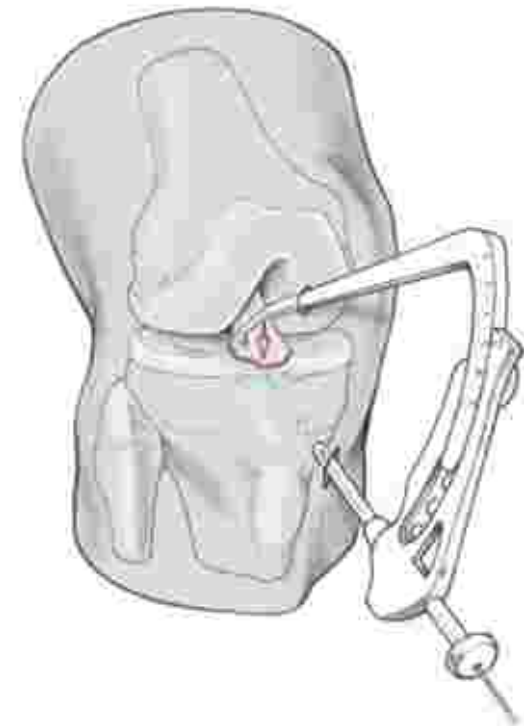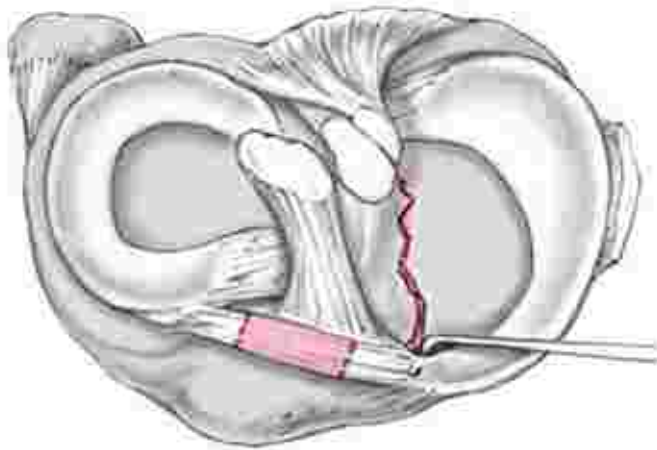
...ist nicht einfach zu diagnostizieren



*Chotel et al., KSSTA 2013*

## ...sollte zeitnah adressiert werden

- VKB-Avulsions-Ausriss:  
operativ ab Meyers & McKeever II (Anhebung d. Fragments)
- → Refixation über transphyseale Auszugsnaht



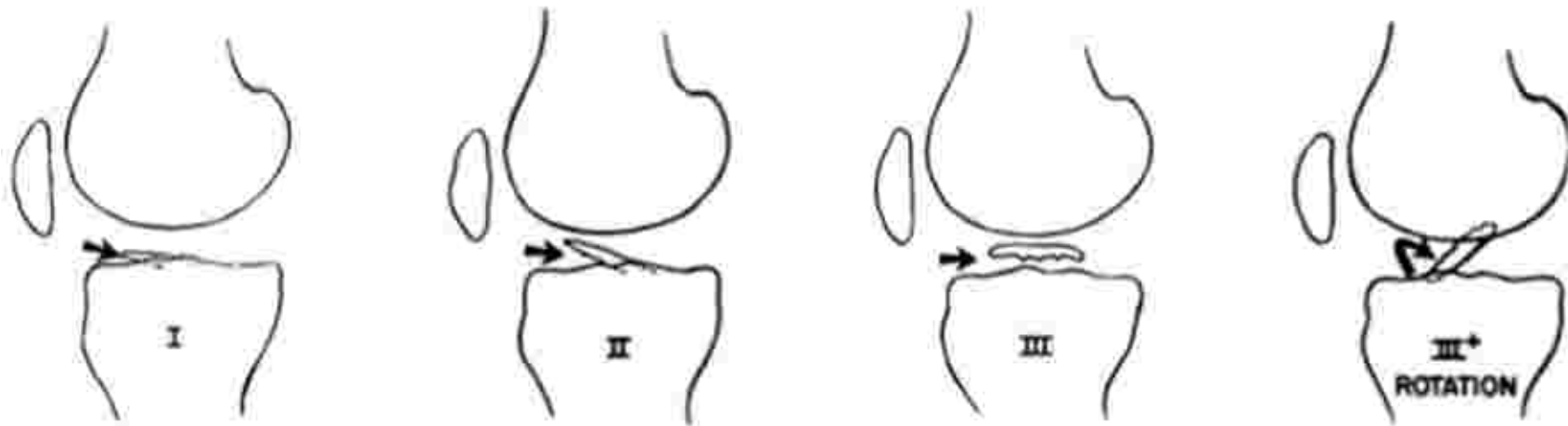
*Sommerfeldt et al., Oper Orthop. Traumatol. 2009*



# Fracture of the Intercondylar Eminence of the Tibia\*

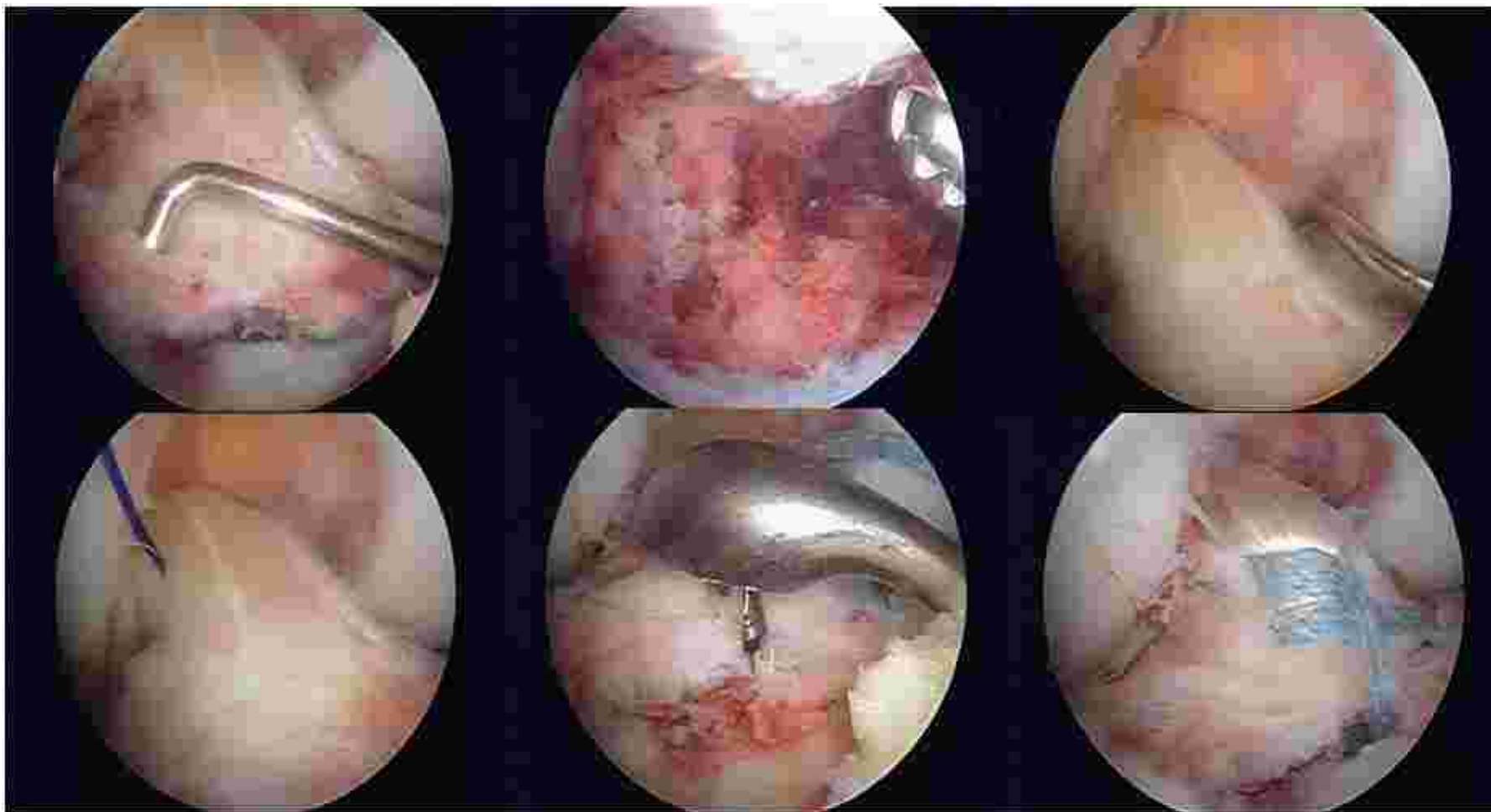
BY MARVIN H. MEYERS, M.D., AND FRANCIS M. MCKEEVER, M.D.,  
LOS ANGELES, CALIFORNIA

\*Read at the Annual Meeting of The American Academy of Orthopaedic Surgeons,  
Chicago, Illinois, January 31, 1957.

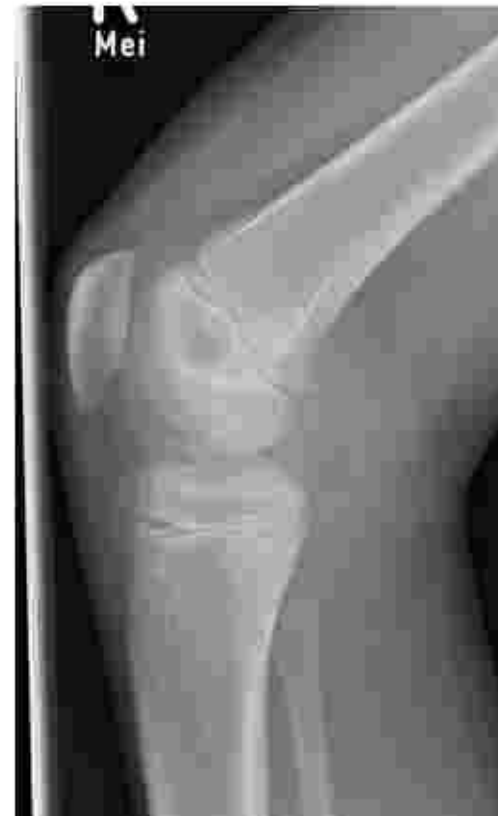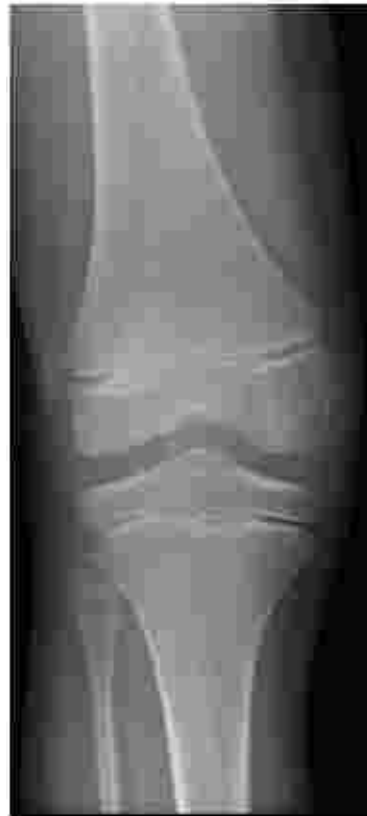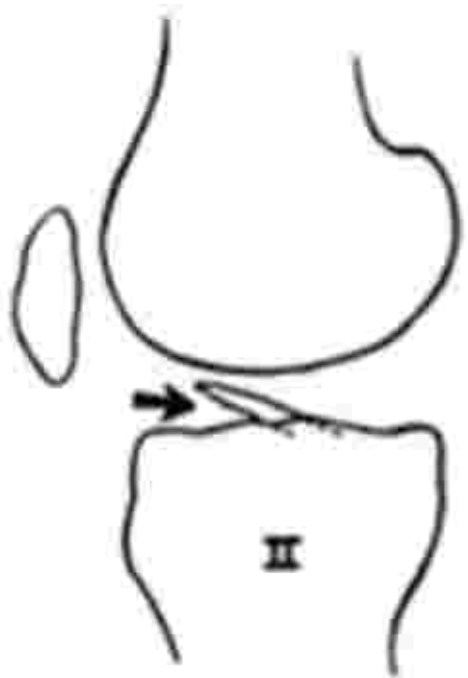


*Myers & McKeever, JBJS-Am 1959*

# Knöcherner VKB-Ausriß

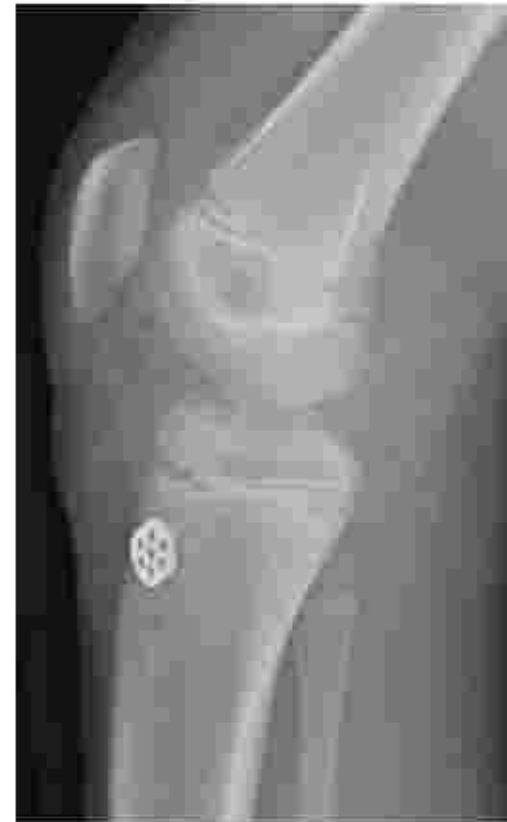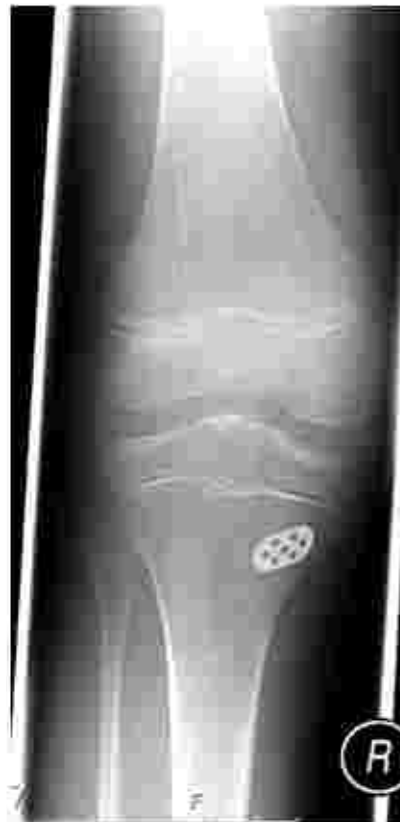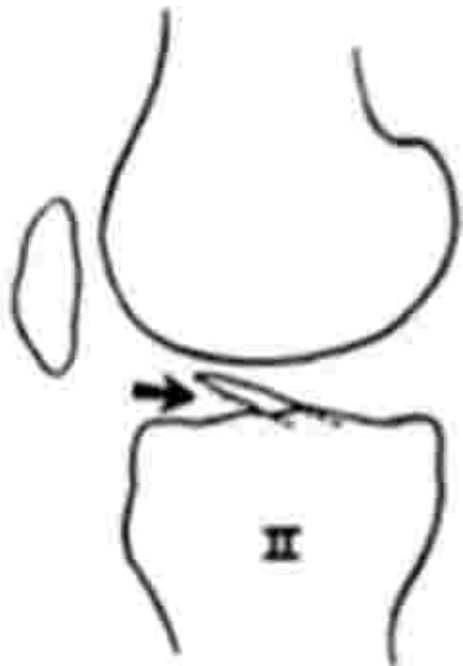


# Knöcherner VKB-Ausriß



*Myers & McKeever, JBJS-Am 1959*

# Knöcherner VKB-Ausriß



*Myers & McKeever, JBJS-Am 1959*

# ...führt ohne OP zu Folgeschäden

## Verzögerte VKB-Rekonstruktion:

- Meniskus- und Knorpelschäden

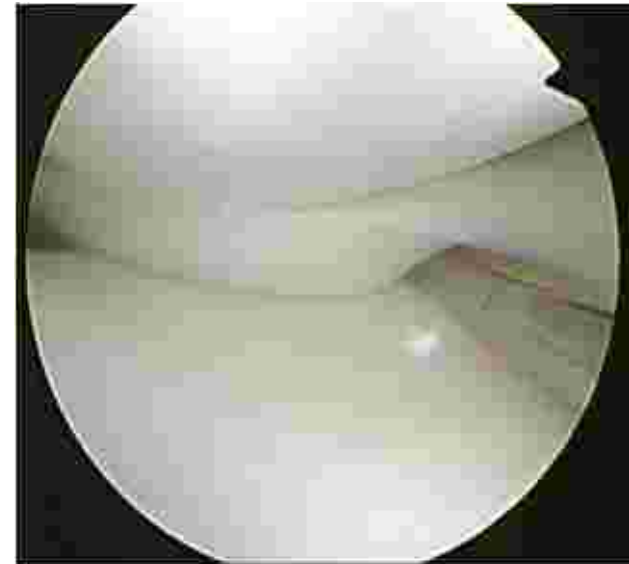*Mosknes et al., Br J Sport Med. 2013*

*Lawrence et al., Am J Sport Med. 2011*

*Millett et al., Arthroscopy 2002*

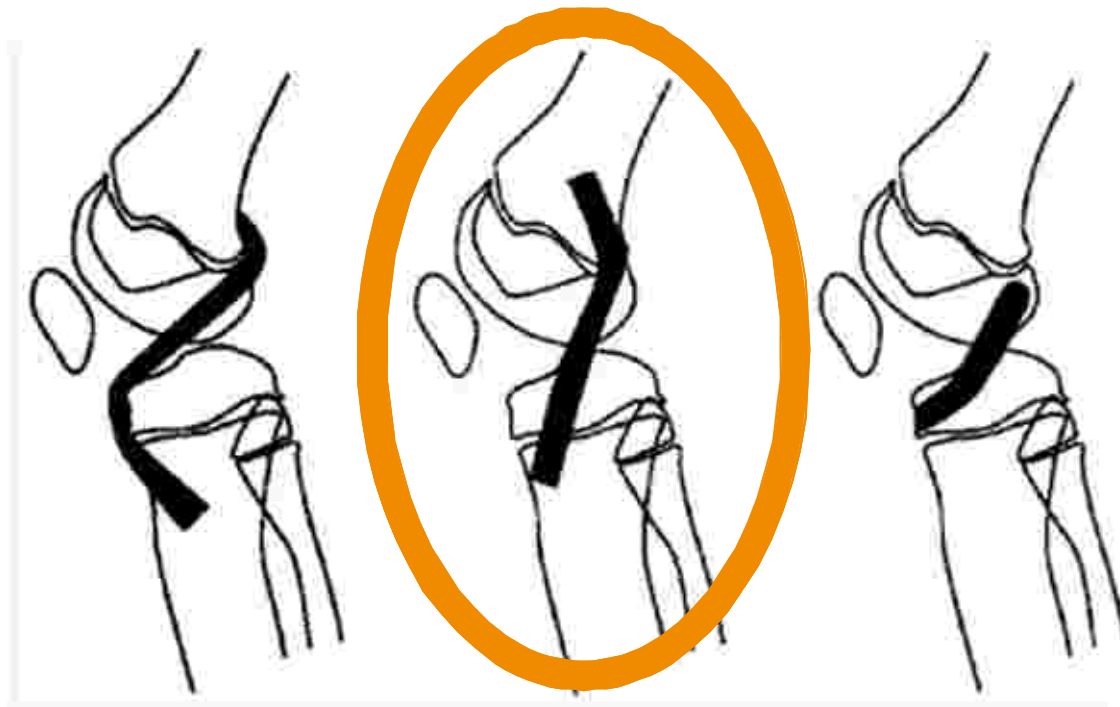
- Return to Sport ↓

*Mizuta et al., J Bone Joint Surg [Br] 1995*



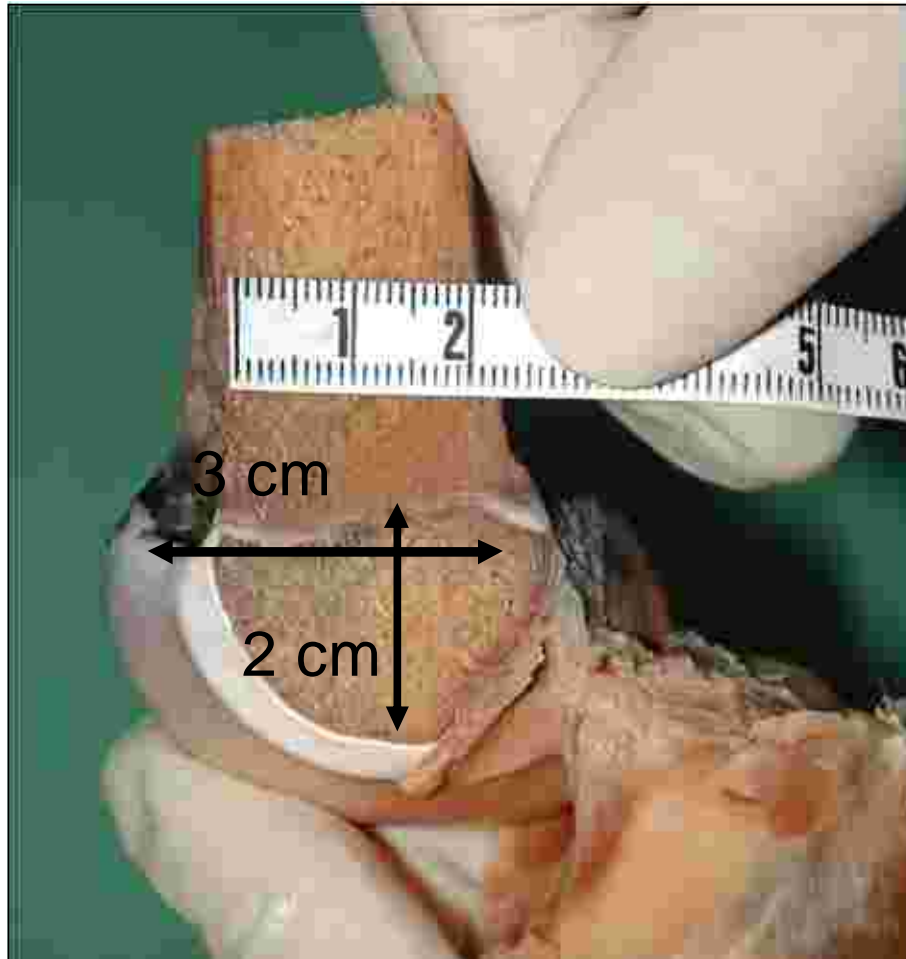
## ...birgt Risiken bei der Rekonstruktion

- intraligamentäre VKB-Rupturen:  
→ transphyseale Bohrung u. metaphysäre Fixierung



*Seil R., Arthroskopie 2005*

## ...birgt Risiken bei der Rekonstruktion



Abstand ACL-Ursprung  
zur Fuge:

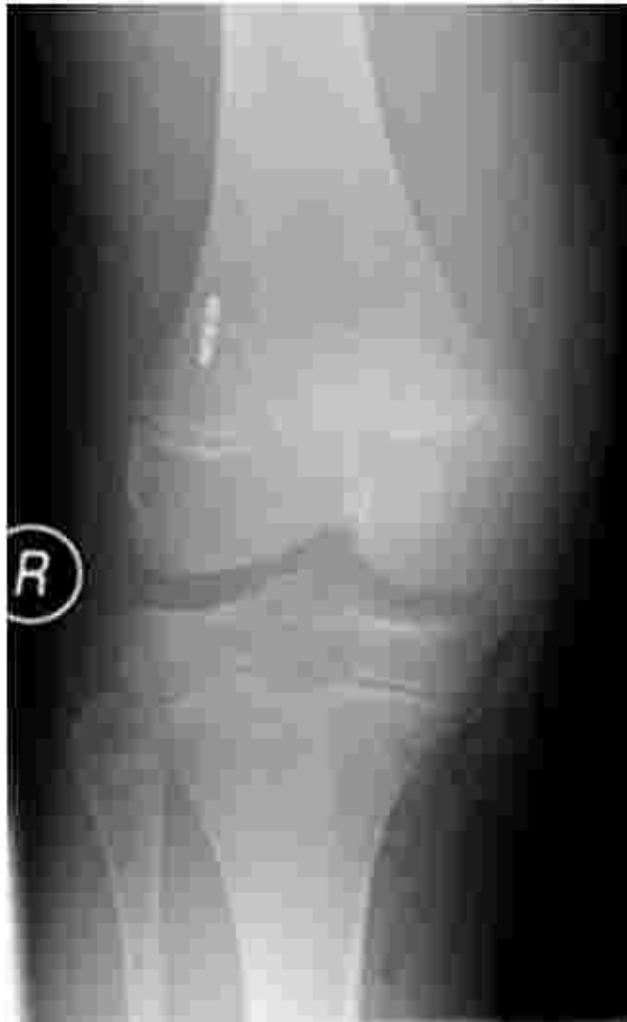$2.92 \pm 0.68 \text{ mm}$

*Behr et al., Am J Sport Med. 2001*

Sagittaler Schnitt, von medial

*Seil, ESSKA 2004*

## ...birgt Risiken bei der Rekonstruktion



### Regeln:

1. Restwachstum beachten
2. kindliche Anatomie beachten
3. Bohrkanalgröße anpassen
4. Schutz der Ranvier-Furche
5. Überbrückung der Fuge in den Kanälen mit Sehnenmaterial
6. Transplantatspannung
7. keine Hardware in den Fugen

*Seil R., Arthroskopie 2005*



## ...wird kontrovers diskutiert

- konservative Therapie bei intralig. VKB-Rupturen
  - 41 Kinder
  - Ø Alter  $11.0 \pm 1.4$  Jahre
  - follow-up  $3.8 \pm 1.4$  Jahre
  - MRT-Kontrollen
- 88% in pivoting sports und/oder Schulsport
- 13 Patienten nachträglich VKB-Plastik
- Inzidenz neuer Meniskusläsionen 19.5%

*Mosknes et al., Am J Sports Med 2013*



## ...wird kontrovers diskutiert

- transphyseale VKB-Reko, metaphysäre Fixation
- 42 Kinder
- $\bar{13.1} \pm 1.5a$  [9a-15a]
- $\bar{24.9}$  Monate  $\pm 11.2$

→ 37 Patienten (25m, 12w) nachuntersucht

→ 3 Re-Rupturen, 2 Knie-OP kontralateral

	subj. IKDC	Activity Rating Scale	Tegner	Sport h/Woche
Follow-up	92,9%	11,4 (12,1)	7,2 (7,8)	5,8 h/w (0-17,5) (6,2 h/w (0-17,5))

*eigene Daten (Posterausstellung, DKG 2013)*

# braucht mehr Daten!



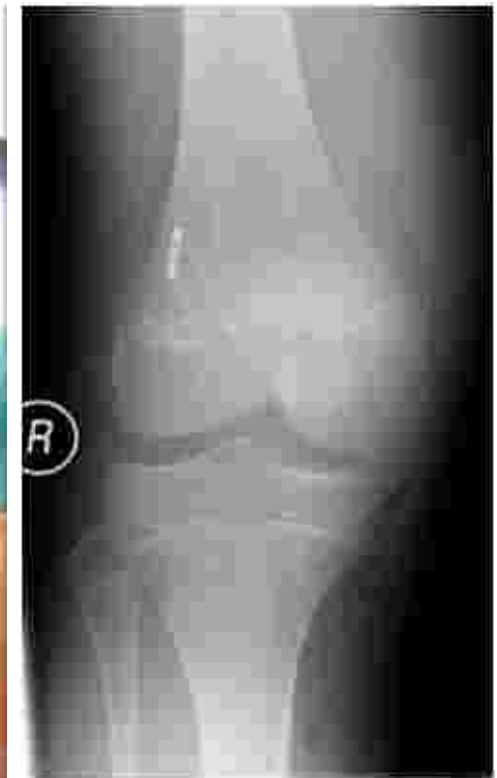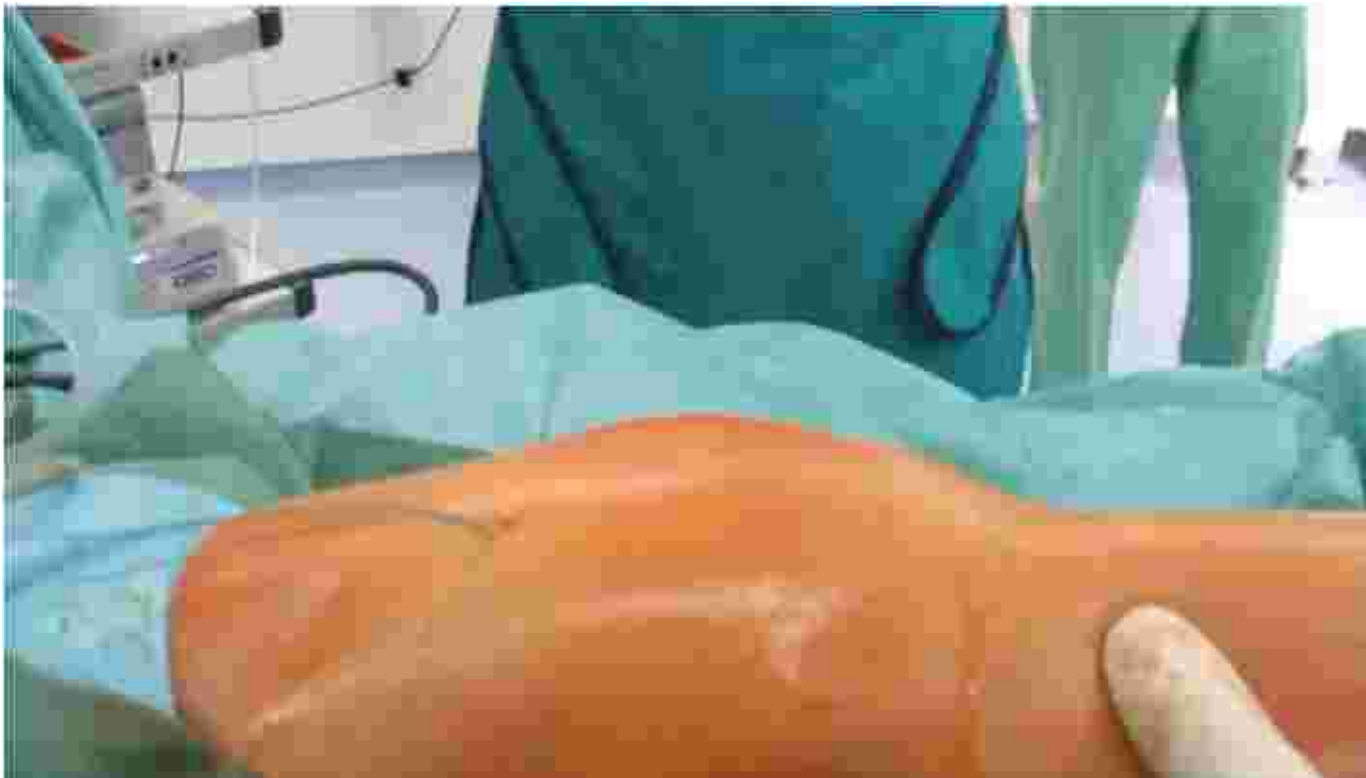## ■ CHILDREN'S ORTHOPAEDICS

### Current concepts of the management of anterior cruciate ligament injuries in children

- zeitnahe OP scheint Folgeschäden zu verhindern
- teils mangelnde Qualität der Studien
- ideale Technik noch nicht vollständig geklärt
- bei operativer Versorgung: Spezielle Zentren!!

*Al-Hadithy et al., Bone Joint J 2013*

# VKB-Ruptur bei Kindern





## Die Kreuzbandruptur im Wachstumsalter

Stefan Hinterwimmer

[www.sportsclinicgermany.com](http://www.sportsclinicgermany.com)

